LE TISSU CONJONCTIF

Liste des objectifs spécifiques.

Objectif 1 : donner la définition, l'origine embryologique et les fonctions du tissu conjonctif.

Objectif 2 : classer les tissus conjonctifs d'après leurs composants.

Objectif 3 : citer les différentes variétés de cellules retrouvées au niveau du tissu conjonctif proprement dit.

Objectif 4 : décrire en microscopie optique le fibroblaste, en précisant son devenir et sa fonction.

Objectif 5 : décrire en microscopie optique l'histiocyte en précisant son devenir et son rôle.

Objectif 6 : décrire en microscopie optique l'adipocyte en précisant son devenir et son rôle.

Objectif 7 : citer les cellules du tissu conjonctif irrité.

Objectif 8 : préciser en microscopie électronique la structure de la fibre de collagène.

Objectif 9 : donner les différentes variétés de collagène.

Objectif 10 : donner en microscopie optique la structure de la fibre de réticuline.

Objectif 11 : donner en microscopie optique la structure et le rôle de la fibre élastique.

Objectif 12 : définir la substance fondamentale et préciser sa composition biochimique.

Objectif 13 : citer les variétés de tissus conjonctifs proprement dits, en fonction de leurs éléments constitutifs.

Objectif 14 : définir la cellule mésenchymateuse et préciser ses propriétés.

Texte et schémas correspondant aux objectifs spécifiques.

Objectif 1 : planche I
Le tissu conjonctif est le tissu le plus répandu dans l'organisme ; il est constitué d'un mélange en proportions variables de cellules, de fibres et de substance fondamentale.
Il est d'origine mésenchymateuse, et assure plusieurs fonctions :
Connexion entre les organes : exemple : les tendons
Emballage : exemple : capsule, charpente.
Nutrition : exemple : lieu de passage du liquide interstitiel (intermédiaire entre le sang et les tissus)
Sur le plan pathologique : le tissu conjonctif est le tissu de l'inflammation.

Objectif 2 :
Selon les proportions des éléments constitutifs, on classe les tissus conjonctifs en :
A – tissus conjonctifs collagènes :
Tissu conjonctif lâche.
Tissu conjonctif dense et fibreux.
B – tissus conjonctifs peu ou pas collagènes :
Tissu conjonctif réticulé.
Tissu conjonctif élastique.
C- tissus conjonctifs chondrogéne ou ostéogènes (tissus squelettiques) étudiés à part :
Tissu cartilagineux.
Tissu osseux.

Objectif 3 :
Les variétés cellulaires rencontrées au niveau du tissu conjonctif proprement dit sont :

a-Cellules autochtones (fixes et mobiles)
a 1- dans le tissu conjonctif normal : ce sont des cellules fixes, d'origine mésenchymateuse :
Fibroblaste et fibrocyte – histiocyte – adipocytes
a 2- dans le tissu conjonctif irrité : ce sont des cellules de l'inflammation, (cellules mobiles) :
Plasmocytes, mastocyte, macrophages, cellules géantes d'irritation(cellules de Langhans)

b-Cellules immigrés :
Ce sont des cellules sanguines de passage dans le tissu conjonctif :
Leucocytes, monocytes, et lymphocytes.
NB : les cellules des tissus conjonctifs ne sont pas jointes comme dans les épithéliums

Objectif 4 : planche II (fig 1)
Le fibroblaste est une cellule d'origine mésenchymateuse, cellule jeune, très active transformant en fibrocyte ; (voir tableau)
Taille 20 microns, Forme variable (étoilée – fusiforme – allongée)
Noyau mitotique
Pourvu de prolongements cytoplasmiques.
Cytoplasme basophile, riche en REG, ribosomes et mitochondries.

ROLE : synthétise les molécules de la matrice extra – cellulaire (proteoglycanes, molécules de tropocollagène, tropoélastine) ainsi que des cytokines comme l'interféron- beta jouant un rôle important dans la défense antivirale.

Objectif 5 : planche II (fig 2)
L'histiocyte ; est un macrophage de type quiescent a cytoplasme vacuolaire, renfermant divers enclaves, se transforme en macrophages, en cas d'inflammation du tissu conjonctif.

Objectif 6 : planche III
L'adipocyte est une cellule volumineuse (120 microns de diamètre) chargée de lipides, le plus souvent groupées en tissu adipeux, on distingue :
La graisse brune : adipocytes de forme hexagonale, de petite taille, noyau central, avec des vacuoles multiples, multiples mitochondries.
Graisse blanche : adipocytes renfermant une grosse vacuole lipidique, cellule de forme ovoïde, noyau repoussé à la périphérie, mitochondries moins nombreuses.

Objectif 7 : planche IV
Les cellules du tissu conjonctif irrité (siège de phénomènes inflammatoires) sont :
Les macrophages : cellules appartenant au système des phagocytes mononuclées.
De taille variable (10 – 50 microns), surface riche en pseudopodes (mouvements amiboïdes), cytoplasme riche en lysosomes.
Le macrophage est doué d'un grand pouvoir de phagocytose vis-à-vis des microbes et débris présents dans le tissu conjonctif.
Les Plasmocytes : retrouvés dans le tissu conjonctif au cours des infections chroniques, on le retrouve au décours des phénomènes de cicatrisation, de greffes et de métastases ;
Taille volumineuse, forme ovalaire ou piriforme, noyau excentré, riche en organites
(REG, et ribosomes) qui assurent la synthèse des anticorps. Ils dérivent des lymphocytes B.
Les mastocytes : cellules arrondies ou ovalaires de 10-30 microns, à surface hérissée de microvillosités. Noyau central ; à cytoplasme bourré de granulations basophiles.
Les mastocytes secrètent l'héparine impliquée dans les phénomènes de coagulation, l'histamine (vasodilatation, processus anaphylactique), l'acide hyaluronique qui intervient dans l'inflammation.
Les cellules géantes d'irritation :
Dans certaines pathologies, les macrophages fusionnent en cellules géantes, volumineuses, à cytoplasme acidophile, plurinucléés (noyau en fer à cheval, en collier).
Exemple : cellules géantes de Langhans retrouvées dans la tuberculose (inflammation chronique)

Objectif 8 : planche V
En microscopie électronique, la fibre de collagène est la fibre la plus épaisse du tissu conjonctif, ce sont des éléments extensibles mais non élastiques conférant au tissu conjonctif sa résistance aux forces mécaniques et sa solidité.
Organisation :
Elles sont constituées par des faisceaux de fibrilles unies les unes aux autres par une substance intercellulaire de nature mucopolysaccharidiques, et limitées par une gaine externe : la gaine de henlé.
La collagènese se fait selon le schéma suivant : planche (VI).

Objectif 9 :
Les variétés de collagène se déterminent par leur composition en acides aminés et les propriétés physico-chimiques des molécules de tropocollagène. On distingue 4 variétés de collagènes :

Le type I : le plus abondant, forme les fibres de collagènes du derme, des tendons, du tissu osseux, de la dentine.
Le type II : localisation cartilage.
Le type III : fibres de réticuline des vaisseaux sanguins et du tissu adipeux.
Le type IV : localisé dans les lames basales.

Objectif 10 : planche VII (fig 1)
En microscopie optique, après imprégnation argentique.
La fibre de réticuline, plus mince que la fibre de collagène présente les mêmes striations transversales que cette dernière, faite de molécules de tropocollagène synthétisées par le fibroblaste.
Ce sont des fibrilles de collagènes auxquelles s'associent des complexes glucidiques empêchant leur association ultérieure.

Objectif 11 : planche VII (fig 2)
Les fibres élastiques, plus rares et plus minces que les fibres de collagène souvent solitaires et longues, elles se ramifient et s'anastomosent beaucoup formant des réseaux. Elles ne présentent pas de striations transversales.
En microscopie optique : elles se colorent à l'orcéine, de diamètre variable 0,2-2µm, elles sont formées de molécules de tropoélastine (synthétisées par le fibroblaste), remplacées lors du vieillissement par du collagène,(phénomène de sclérose).

Objectif 12 :
La substance fondamentale est une substance homogène, amorphe, occupant les espaces entre les fibres et les cellules du tissu conjonctif. Elle se présente à l'état aqueux (fluide intercellulaire) ou à l'état de gel visqueux.
Sa composition biochimique ressemble à celle du plasma, riche en eau et en protéines. Ces dernières sont soit des protéines fibreuses (tropocollagène, tropoélastine), des protéines d'adhésion (fibronectine, laminines), ou des protéines plasmatiques (surtout des globulines).
On y retrouve également des acides aminés et des métabolites divers (glucose, urée……), des proteoglycanes et des sels minéraux.
L'origine de la substance fondamentale est double soit cellulaire (à partir du fibroblaste)Soit sanguine par filtration plasmatique.
Une accumulation exagérée de fluide intercellulaire cause l'œdème. La substance amorphe diminue avec le vieillissement par rapport à la composante fibreuse (formation des rides).

Objectif 13 : planche VIII
En fonction des proportions des éléments constitutifs et de leurs propriétés, on distingue les variétés de tissus conjonctifs proprement dit suivantes :
- tissu conjonctif lâche : chorion des muqueuses, tissu cellulaire sous cutané.
- tissu conjonctif dense (fibreux) orienté unitendu : ligaments, tendons.
- tissu conjonctif dense (fibreux) orienté bitendu : cornée.
- tissu conjonctif dense (fibreux) non orienté : capsule des organes.
- tissu conjonctif élastique (lames élastiques) : média des grosses artères.
- tissu conjonctif réticulé : trame des organes hématopoïétiques.
- tissu conjonctif adipeux : graisse primaire (graisse brune).
- tissu conjonctif adipeux : graisse secondaire (graisse blanche).
- tissu conjonctif décidual : muqueuse utérine sous l'effet de la progestérone chez la femme en période de grossesse.

- tissu conjonctif muqueux : cordon ombilical (substance fondamentale visqueuse formant la gelée de Wharton).

Objectif 14 : planche IX

Ce sont des cellules qui dérivent du mésoblaste. Ce dernier est un feuillet embryonnaire de réserve de cellules souches multipotentes capables de se différencier en de nombreux types cellulaires qui font la diversité des tissus de soutien. Au cours du développement embryonnaire, des cellules du mésoblaste se différencient en cellules conjonctives (fibroblastes), cartilagineuses (chondroblastes) ou osseuses (ostéoblastes). Ces cellules acquièrent très vite un très grand pouvoir de synthèse ; elles élaborent les molécules de la matrice extracellulaire.

Planche I :

Planche II :

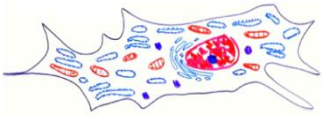

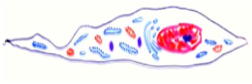

fig 1 : **Structure du fibroblaste et du fibrocyte.**

fig 2 : **Structure de l'histiocyte.**

Planche III :

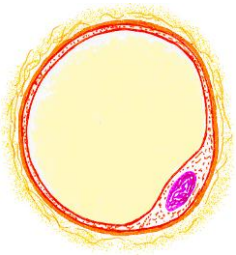

Str de l'adipocytes de la graisse brune.

Str de l'adipocytes de la graisse blanche.

Planche IV :

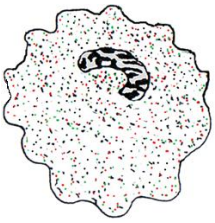

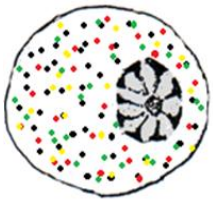

Str du macrophage

Str du plasmocyte



Str du mastocyte

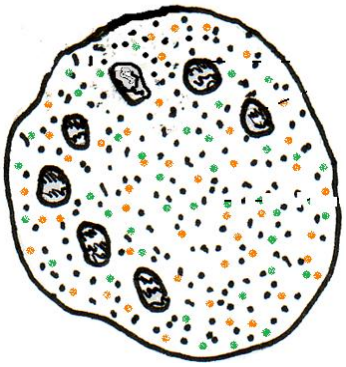

Str de la cellule géante d'irritation

Planche V :

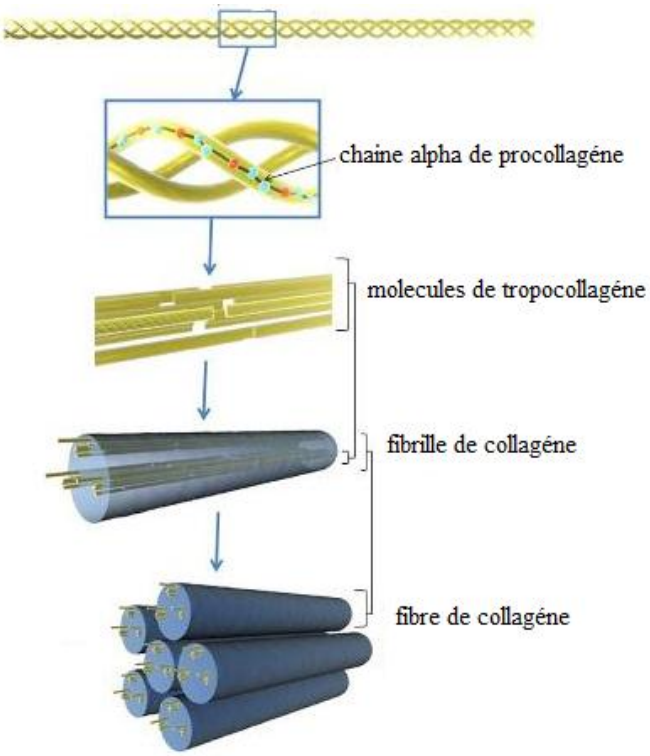

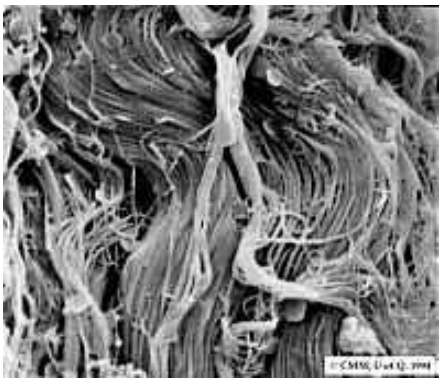

Ultrastructure des fibres de collagène.

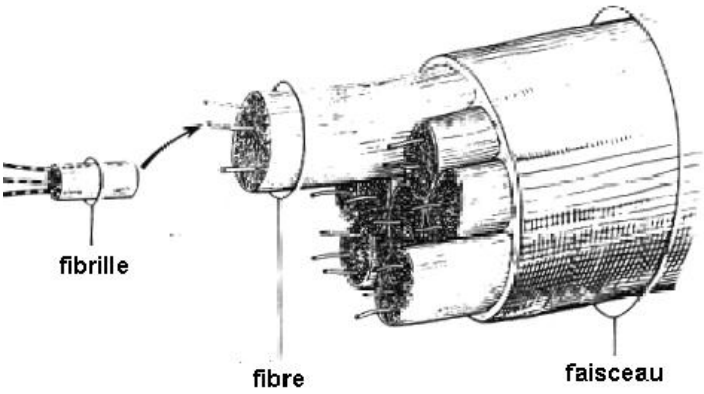

Organisation des fibres de collagène.

Planche VI :

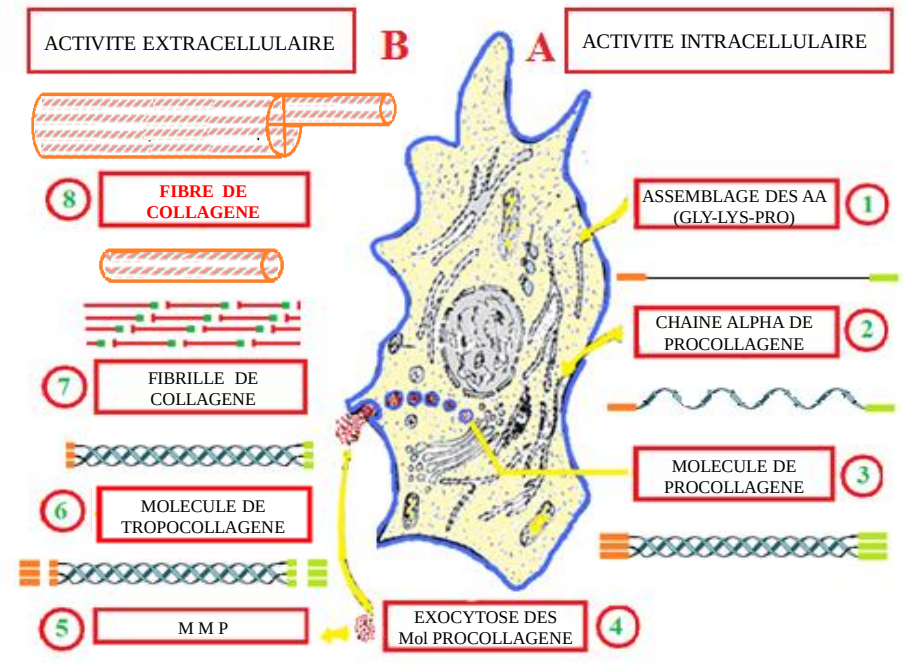

La collagènese.

Planche VII :

fig 1 :

fig 2 :

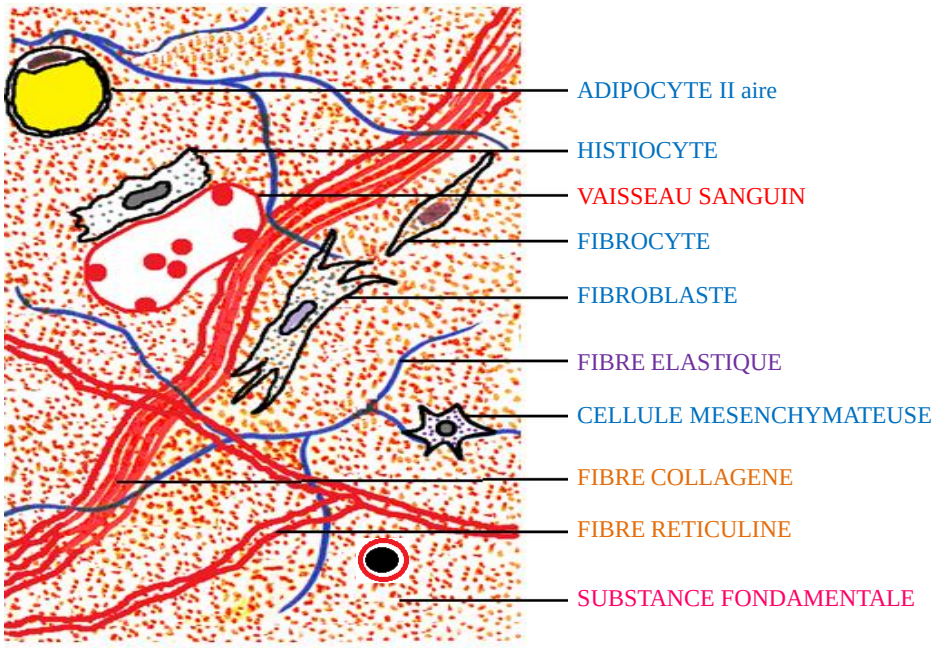

T C lâche.

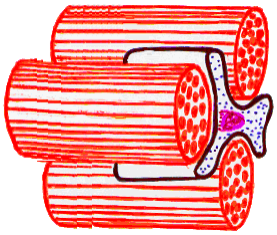

T C dense orienté unitendu



T C dense orienté bitendu

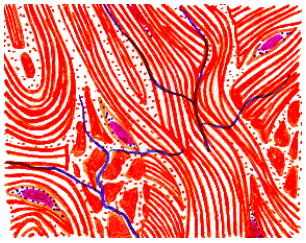

T C dense non orienté

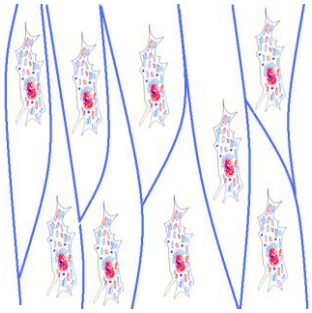

T C élastique

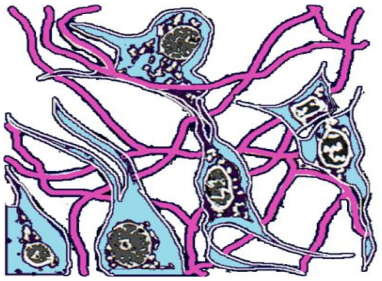

T C réticulé

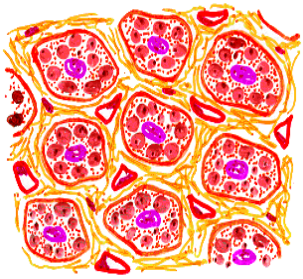

T C adipeux de la graisse brune



T C adipeux de la graisse blanche

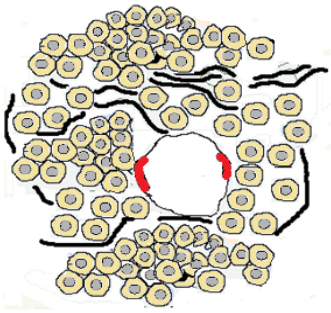

T C décidual

T C muqueux

Planche IX :

Structure de la cellule mesenchymateuse