

CHU mustapha  
Service d'ORL et de CCF  
Pr. Samir Benyahia

# EPISTAXIS

# PLAN


- I. Généralités
- II. Rappel anatomique
- III. Etude clinique
- IV. Formes étiologiques
- V. Diagnostic positif
- VI. Diagnostic différentiel
- VII. Traitement
- VIII. Conclusion

# I - Généralités

- **Urgence** fréquente de l'ORL , l'épistaxis est une **affection bénigne** le plus souvent facilement curable.
  - Rarement , l'épistaxis peut constituer une urgence grave, parfois **dramatique**, nécessitant un traitement chirurgicale approprié ou une embolisation
  - Elle se définit comme étant un saignement **d'origine endonasal** ou **sinusien** qui s'exteriorise soit :
    - les Narines : épistaxis antérieure
    - ou le Rhinopharynx : épistaxis postérieure
- Sa grande fréquence s'explique par la riche vascularisation des cavités nasales

# II - Rappel anatomique : vascularisation des fosses nasales

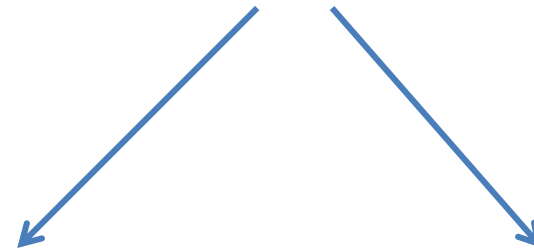
**Système carotidien externe**



**Artère  
maxillaire**

**Artère  
faciale**

**Système carotidien interne  
(Ophtalmique)**



**Artère  
ethmoïdale  
postérieure**

**Artère ethmoïdale  
antérieure**

# Systeme carotidien externe

## Artère maxillaire



Fente ptérygomaxillaire



Fosse ptérygomaxillaire



**Artère ptérygopalatine**  
(cavum + choanes)



Foramen sphéno-palatine




**Artère sphéno-palatine**



Branche médiale



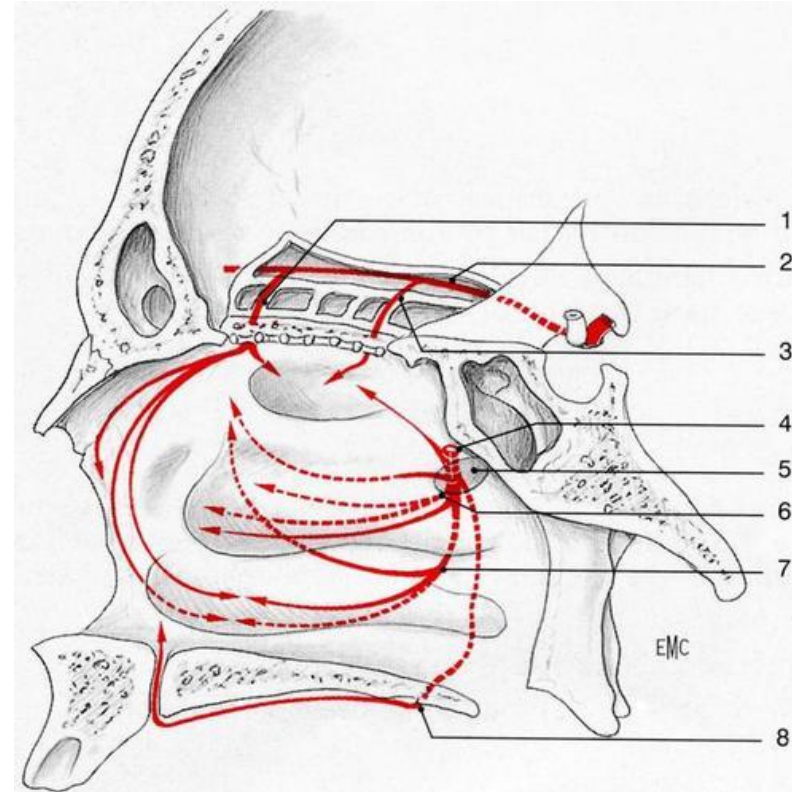
Cornet supérieur



Artère  
palatine  
ascendante



branche latérale  
↓  
méat moyen + région turbinaire



# Systeme carotidien interne

## Artère ethmoïdale antérieure



Passage par le foramen  
ethmoïdal antérieur  
(15 mm du rebord orbitaire)



Trou ethmoïdal



Cavité nasale



Partie antéro-supérieure

## Artère ethmoïdale postérieure



Passage par le foramen  
ethmoïdal postérieur



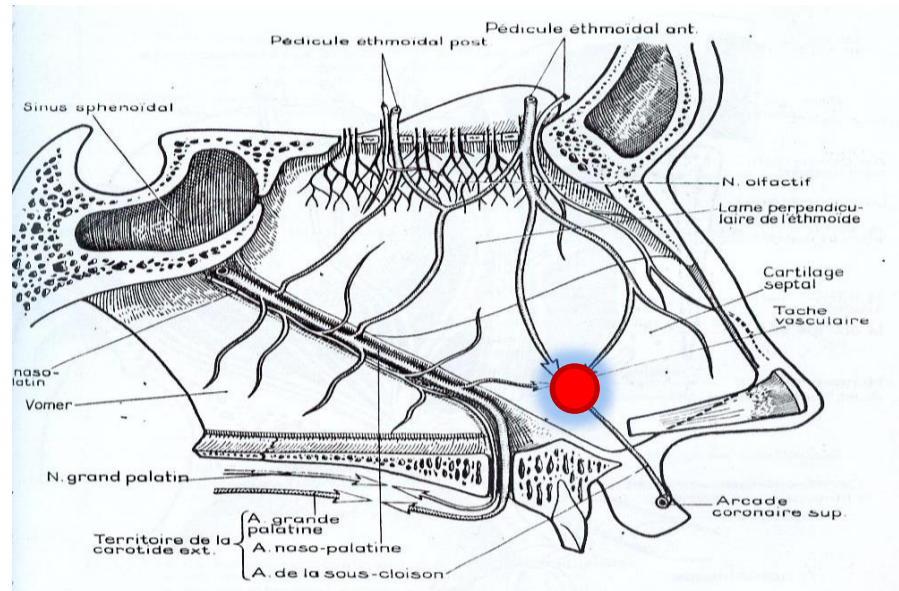
Donne un contingent  
nasal



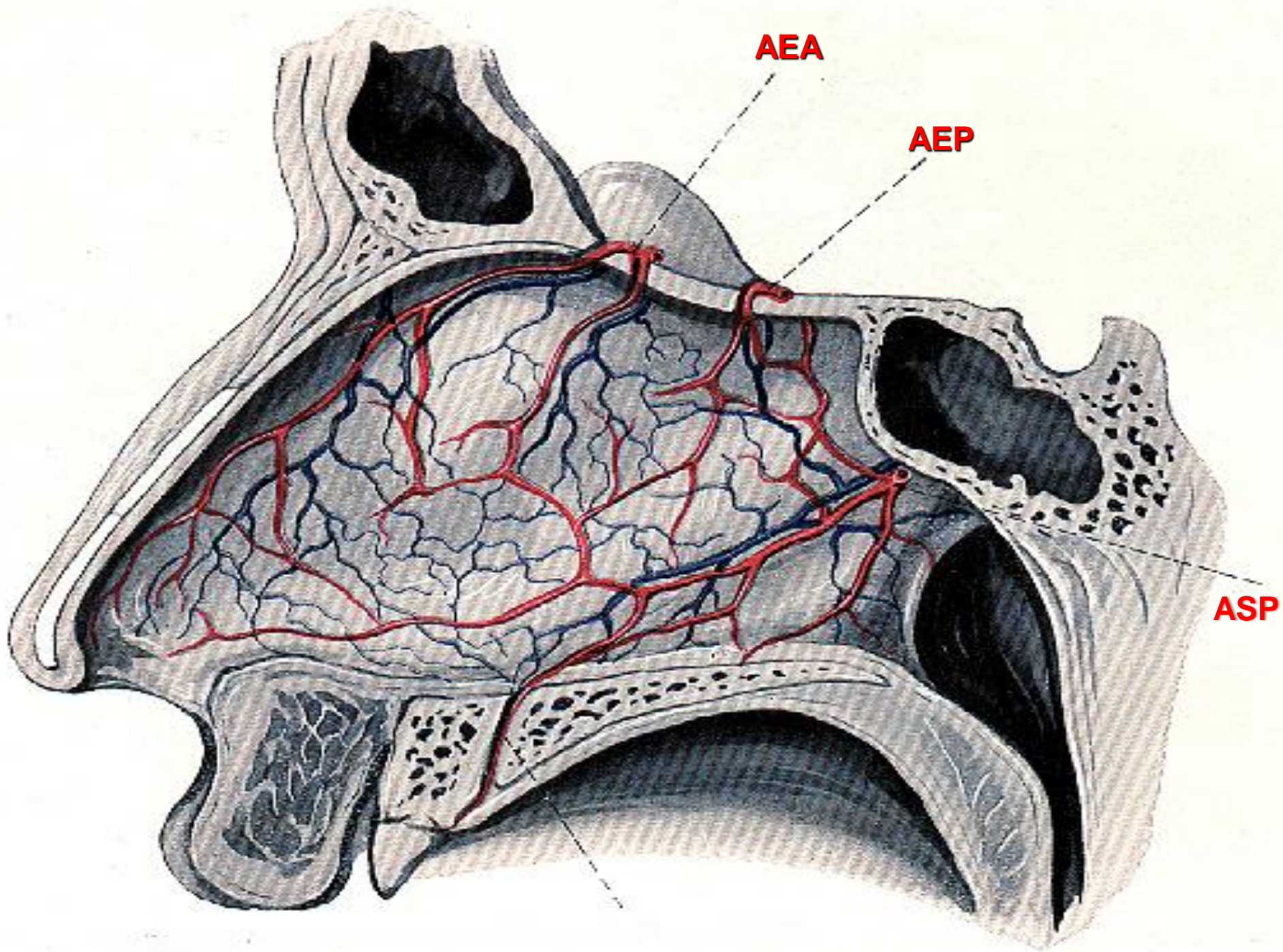
- Cellules ethmoïdales postérieures
- Région olfactive

# La tache vasculaire

Les deux systèmes **carotidiens externe et interne** s'anastomosent au niveau de la partie **antéro-inférieure de la cloison** pour former la tache vasculaire ou **zone de Kisselbach**









# III – Etude clinique

TDD: épistaxis bénigne chez l'enfant

Il survient chez un enfant à la suite d'un grattage ou d'une exposition au soleil,

- C'est un écoulement unilatéral en goutte-à-goutte de sang rouge , parfois bilatéral
- Interrogatoire:

Préciser :

L'age

les antécédents hémorragiques personnels et familiaux,

La notion de prise d'anticoagulant

Notion d'intervention chirurgicale ORL

Mode de survenue , le début de l'hémorragie, sa durée ,le facteur déclenchant, quantité de sang perdue( nombre de mouchoirs utilisés) et traitement déjà reçu

Le retentissement général sur le pouls, la tension artérielle,

# Examen clinique

- ⊙ Examen général : apprécier le retentissement et rechercher des signes de choc : **pâleur, sueur, agitation, tachycardie, hypotension**
  - ⊙ Examen ORL : après mouchage et évacuation des caillots voir rétraction de la muqueuse par la xylocaïne naphazolinée , on pratique:
    - Rhinoscopie antérieure : apprécie le coté qui saigne visualise la tache vasculaire a l'origine du saignement
    - Examen de l'oropharynx: recherche un écoulement post
    - on réalise ensuite une hémostase locale le plus souvent.
- Ce n'est qu'ultérieurement , une fois l'épistaxis tarie , que examen complet ORL permettra d'identifier le point de départ et parfois la cause de cette hémorragie
- la **Nasofibroscopie est l'examen essentiel pour le diagnostic.**

## Examens complementaires

- FNS, crase sanguine(TP, TCK), Taux de plaquettes sont en général normaux
- La TDM et l'IRM sont réalisés dans la pathologie tumorale
- L'artériographie en cas de suspicion de tumeur vasculaire
- Un bilan cardio-vasculaire

# IV – Formes étiologiques

## A. CAUSES LOCALES

## Traumatiques:

-les épistaxis post chirurgicales

dans les suite de rhinoplastie, de septoplastie ou de polypose naso-sinusienne. Elles peuvent poser des problèmes thérapeutiques.

-les épistaxis post-traumatiques

elles sont dominées par les fractures de la pyramide nasale

lors des fractures du **massif naso-fronto-ethmoïdo-maxillaire** par lésion de l'artère ethmoïdale antérieure ou postérieure, il faudra reconnaître une fuite de LCR devant une épistaxis qui s' éclaircit

les traumatismes faciaux importants(lefortI,II ou III). L'épistaxis est abondante par lésion de la maxillaire interne ou des ethmoïdales

les hémorragies les plus graves sont liées à des lésions de la carotide interne

## Lésion traumatique ou anévrysmale de la carotide interne

Epistaxis parfois cataclysmiques le plus souvent après un **intervalle libre** plus ou moins long.

- La rupture peut se faire dans son **trajet rétrostylien**, par effraction pharyngée de la fossette de Rosenmuller
- dans son segment **intra pétreux la carotide se rompt dans la trompe auditive**
- ou sa portion intra-caverneuse , elle se fissure dans le sinus sphénoïdal. C'est la **localisation la plus fréquente.**
- Signes ophtalmologiques s'associent à l'épistaxis: exophtalmie pulsatile, baisse de l'acuité visuelle , paralysie oculo-motrice et chémosis conjonctival sont en faveur d'un anévrysme carotido-caverneux.
- Demander une **artériographie** devant toute épistaxis abondante à **début et fin brusque.**



# Les causes tumorales:

## *Tumeurs bénignes*

- Fibrome nasopharyngien : Tumeur de l'adolescent, l'angiofibrome se caractérise par sa très riche vascularisation.
- L'épistaxis en est un signe souvent révélateur, elle peut être minime ou abondante
- Le diagnostic est :
  - endoscopique : formation arrondie, régulière parfois polylobée, sphénochoanale, obstruant la cavité nasale au niveau de la choane, et
  - tomodensitométrique : masse à développement endonasal élargissant le **foramen sphéno palatin** et se rehaussant lors de l'injection iodée. L'artériographie apprécie la vascularisation de la tumeur et permet une embolisation.
- Angiofibrome de la cloison (polype saignant de la cloison) à la rhinoscopie antérieure on retrouve une masse rougeâtre siégeant au niveau de la tache vasculaire qu'il convient de réséquer avec son socle cartilagineux
- Angiome des fosses nasales , Angiome de l'éthmoïde

## *Tumeurs malignes*

- Les tumeurs des cavités nasales, des sinus ou du cavum,
- L'épistaxis est souvent révélatrice, peu abondante mais répétée
- Le diagnostic est fait par la nosofibroscopie
- L'examen histologique en précise le type histologique (carcinome épidermoïde, UCNT, adénocarcinome, mélanomesarcome, cylindrome..)
- .et la TDM pour le bilan d'extension

# Causes infectieuses et inflammatoires

L'épistaxis est un symptôme classique de nombreuses maladies infectieuses: grippe, thyphoïde, scarlatine.

Les corps étrangers ou rhinolithiases peuvent se manifester par des épistaxis

Chez l'enfant, on retrouve des suintements hémorragiques d'origine nasale en cas d'infection chronique des voies aériennes supérieures: l'allergie nasale

Les sinusites maxillaires chroniques de l'enfant saignent au niveau de la tache vasculaire, plancher des cavités nasales ou les parois latérales.

La rhinite atrophique

L'ulcère de la cloison

La maladie de Wegener

La maladie de Chug et Strauss etc.....

## **B. CAUSES GENERALES**

## Hypertension artérielle:

Triade de Dieulafoy( céphalées, bourdonnements, épistaxis), l'épistaxis révèle volontiers l'HTA du sujet jeune et complique celle du sujet âgé.

L'élévation de la pression artérielle jointe aux lésions athéromateuses des parois vasculaires explique la survenue d'un saignement qui ne cesse qu'avec la baisse de la pression artérielle, c'est l'ancienneté de l'atteinte dégénérative artérielle qui favorise la persistance et à la gravité de l'épistaxis

le saignement peut provenir de la tache vasculaire , mais le plus souvent c'est un saignement postérieur.

Les troubles de l'hémostase:

les traitements anti coagulants: l'épistaxis est un signe d'alarme, il témoigne d'une hypocoagulabilité excessive . L'interrogatoire est essentiel , il précise le type, les doses et les caractéristiques du médicament pris

demander une crase sanguine en urgence, utiliser une meche résorbable non compressive

les capillarites

- purpura rhumatoïde, maladies immunoallergiques (, purpura fulminans...), diabète, scorbut...

# Troubles de l'hémostase

- L'insuffisance hépatique

Elle est d'origine alcoolique, virale ou toxique

L'épistaxis intervient dans un contexte hémorragique diffus, elle peut être déglutie et passer pour une hématomèse ou mélaena. L'alcool induit un dysfonctionnement plaquettaire.

Les affections hématologiques

L'épistaxis est l'expression locale d'un syndrome hémorragique diffus:

Thrombopénie sévère, l'hémophilie, les déficits en divers facteurs de la coagulation, et certaines maladies des plaquettes: **syndrome de Bernard soulier ou la maladie de willebrand.**



# Les prises médicamenteuses

- Les médicaments incriminés sont :

L'aspirine, les anti-inflammatoires surtout non stéroïdiens, le mécanisme est un **blocage de la voie de la cyclo-oxygénase(aspirine) ou par inhibition de la synthèse de thromboxane ( AINS).**

# Maladie de Rendu-Osler

- C'est une maladie rare (1 à 2 cas pour 100 000 habitants), **héréditaire, c'est une dysplasie vasculaire autosomique dominante à pénétrance variable**, caractérisée par une angiomatose télangiectasique cutanée, viscérale et muqueuse, associée à des anévrysmes et des fistules artérioveineuses pulmonaires et cérébrales surtout. Il s'agit de malformations des capillaires veineux dont la paroi ne comporte ni fibres élastiques ni fibres musculaires les rendant très fragiles.
- Le diagnostic est clinique devant la présence de multiples télangiectasies atteignant principalement la muqueuse des cavités nasales (septum, plancher, cornets inférieur et moyen), mais aussi la muqueuse de la cavité buccale, les téguments de la face. Les localisations viscérales (muqueuse gastrique, colique, rectale, hépatosplénique, pulmonaires) sont beaucoup plus rares.

## C. EPISTAXIS ESSENTIELLE

- Diagnostic d'exclusion
- Fréquence dans l'enfance
- Après exposition au soleil, grattage, éternuement voir spontanément
- En rapport avec une fragilité vasculaire.

# V-Diagnostic positif

- Généralement aisé devant un écoulement de sang antérieur unilatéral récidivant de petite abondance survenant chez un enfant.
- A l'examen: bon état général.
- Rhinoscopie antérieure: l'origine du saignement est la tache vasculaire.

## VI - Diagnostic différentiel

- Le principal diagnostic différentiel est l'hémorragie digestive haute surtout en cas de saignement dégluti secondairement extériorisé sous forme d'hématémèse ou de melaena
- Hémoptysie

# VII - traitement

## **Comporte**

- des mesures générales.
- des gestes locaux .
- une enquête étiologique :



# Mesures générales

1. Le médecin doit rassurer, évaluer, interroger et bilanter le patient dès son arrivée
2. Installer le patient au calme en position demi assise pour éviter les inhalations de sang
3. Apprécier le retentissement hémodynamique( sueur, pâleur, hypotension)
4. Rechercher une détresse respiratoire par inhalation de sang nécessitant une bronchoaspiration.
5. Arrêter les anticoagulants si le patient en prend.
6. Devant une épistaxis sévère demander une NFS, un bilan d'hémostase, une hémoglobine et groupage

# Gestes locaux

1. Mouchage ou aspiration du nez pour le débarrasser des caillots de sang
2. Anesthésier et rétracter la muqueuse nasale (coton imprégné de xylocaïne naphazolinée) L'hémorragie cède le plus souvent après ce geste.
3. Si l'hémorragie ne cède pas d'autres moyens sont utilisés

Les moyens de 1<sup>ère</sup> intention

- La compression digitale
- La cautérisation chimique faite à la boule de nitrate d'argent sinon à l'acide trichloro-acétique
- La cautérisation électrique

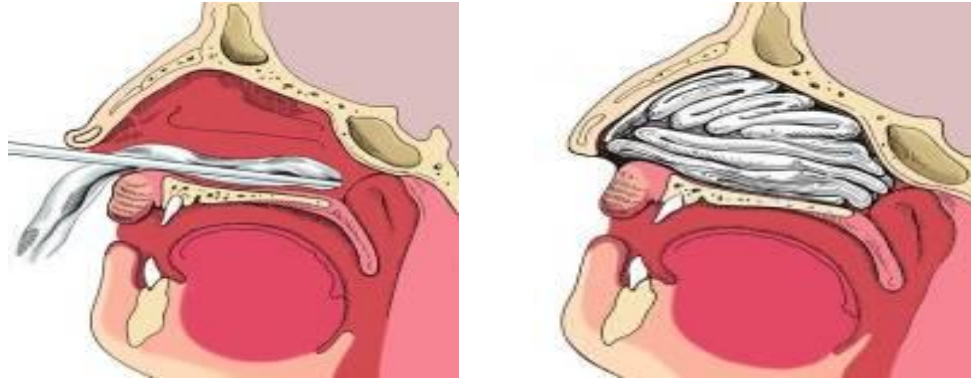

# Moyens de première intention

- **TAMPONNEMENT ANTERIEUR :**

Matériel résorbable et non résorbable (tulle gras)

Laisser 48h , antibiothérapie prophylactique systématique



- **CAUTERISATION CHIMIQUE :**

Boule de nitrate d'argent appliquée directement sur le point de saignement

- **CAUTERISATION ELECTRIQUE**

- **IRRIGATION A L'EAU CHAUDE :**

Irrigation de la fosses nasale a l'aide d'un cathéter par une eau chaude a 51° (œdème de la muqueuse, vasodilatation des vaisseaux donc baisse du flux sanguin et nettoyage des caillots )

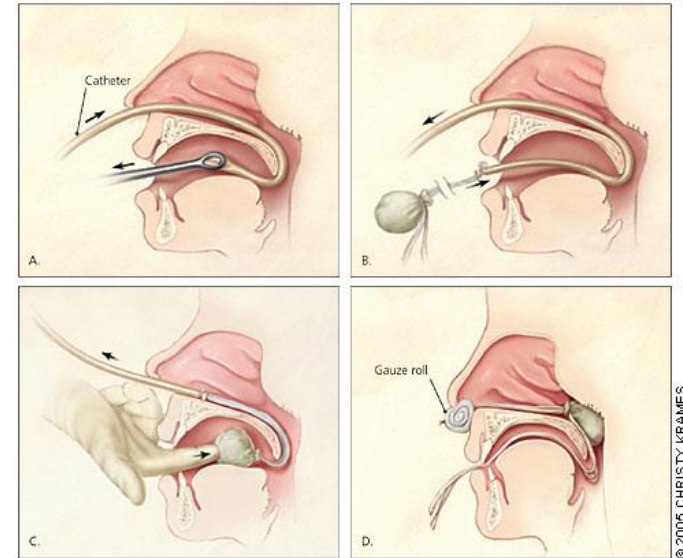
# Moyens de deuxième intention

- **TAMPONNEMENT POSTERIEUR :**

Echec du tamponnement antérieur et/ou épistaxis haute ou postérieure

- **Sondes à double BALLONNETS :**

comprime la région antérieure et postérieure,  
A dégonfler toutes les 6 heures pour éviter  
la nécrose de la muqueuse



## Moyens de troisième intention

- Epistaxis postérieure non contrôlée ou récidivante après traitement
- Epistaxis massive supérieure à 1,5L
- Epistaxis persistante avec taux d'Hg < 8 gr/dl
- Complications ou contre indications aux traitements précédents

## **EMBOUSATION**

- Cathétérisme de l'artère fémorale
- Occlusion des artères maxillaires interne et faciale à l'aide de micro particules calibrées

## **CHIRURGIE D'HEMOSTASE**

- Ligature de la carotide externe
- Ligature transantrale de la maxillaire interne
- Ligature endoscopique de l'artère sphéno-palatine
- Ligatures des artères ethmoïdales



# Indications

## **EPISTAXIS BENIGNE :**

- Tamponnement vestibulaire
- Tamponnement antérieur
- Cautérisation

## **EPISTAXIS GRAVE :**

- Tamponnement antérieur  
↓ Peut être renouvelé à deux ou trois reprises
- Ligature artérielle
- Embolisation

## **MALADIE DE RENDU OSLER :**

- Cautérisation
- Injection intra muqueuses : colle de fibrine ou ethibloc
- Embolisation sélective
- Dermoplastie nasale

**Fibrome naso-pharyngien:** embolisation + résection chirurgicale

# VIII - Conclusion

*L'épistaxis est une urgence fréquente en ORL. Son traitement fait appel à une véritable escalade thérapeutique allant de la simple compression bidigitale aux ligatures artérielles. La conduite à tenir devant toute épistaxis se fait toujours selon les mêmes principes :*

- *appréciation du retentissement ;*
- *réalisation de l'hémostase ;*
- *enquête étiologique.*

*Cette dernière doit toujours être réalisée à distance du saignement, et le diagnostic d'épistaxis essentielle doit rester un diagnostic d'exclusion.*